Vitamina D y Salud Ocular: Evidencia actual y Directrices de práctica

Autores: Bhavya Gorimanipalli, Rohit Shetty, Swaminathan Sethu, y Pooja Khamar

Fuente de artículo traducido:

Bhavya Gorimanipalli, R. S. (2023). Vitamin D and eye: Current evidence and practice guidelines. *Indian Journal of Ophthalmology*.

ABSTRACTO

La vitamina D es una hormona esteroidea esencial en varios procesos fisiológicos en el cuerpo humano, no solo en el mantenimiento de la homeostasis del calcio, sino también en la inmunomodulación, la diferenciación celular y la proliferación. Los efectos inmunomoduladores de la vitamina D son ampliamente reconocidos y se aplican a las células inmunitarias de la superficie ocular y a las células estructurales. La importancia de la vitamina D en el manejo de condiciones de la superficie ocular, como la enfermedad del ojo seco (DED), el queratocono (KC), y en los resultados postoperatorios ha sido ampliamente reconocida y con una atención destacada. La evidencia muestra que la suplementación con vitamina D mejora los síntomas del ojo seco tanto clinicamente así como también en modelos experimentales. Sus propiedades antiinflamatorias pueden ser fundamentales en el tratamiento de condiciones de la superficie ocular como el ojo seco (DED) y el queratocono (KC). Además, la vitamina D desempeña un papel multifacético y beneficioso en la cicatrización de heridas corneales, gracias a sus capacidades antiinflamatorias y de remodelación de la matriz extracelular para facilitar la recuperación. En este contexto, esta revisión enfatiza la importancia de integrar el conocimiento básico y clínico disponible sobre la vitamina D en el abordaje de pacientes con estas condiciones. El objetivo es resaltar la importancia de incorporar la modulación inmunoinflamatoria mediada por la vitamina D junto con las estrategias de atención estándar actuales para reducir la morbilidad y duración de las enfermedades asociadas con las afecciones de la superficie ocular.

El interés inicial en la vitamina D era únicamente por su función en la homeostasis del calcio y los minerales en los tejidos esqueléticos. En el momento de su descubrimiento, la vitamina D se consideraba como una vitamina proveniente de los alimentos para tratar el raquitismo [1]. Sin embargo, evidencias procedentes de múltiples especialidades médicas comenzaron a revelar su función en la modulación inmunitaria e inflamatoria, el mantenimiento de la integridad de la barrera epitelial y la homeostasis celular. Por lo tanto, la vitamina D ahora se clasifica como un mediador endocrino. En este artículo, se presenta el conocimiento básico y clínico existente sobre la importancia de la vitamina D en la fisiopatología de condiciones de la superficie ocular como la enfermedad del ojo seco (DED), queratocono (KC), etc., y las sugerencias de tratamiento para la deficiencia de vitamina D (VDD) en estos pacientes.

ORIGEN Y METABOLISMO DE LA VITAMINA D

Existen dos fuentes principales de vitamina D para el ser humano: las fuentes dietéticas y la síntesis endógena en la piel. Entre las fuentes dietéticas se incluyen alimentos que

contienen naturalmente vitamina D, tales como pescados grasos, yema de huevo e hígado [2]. Diversos países han implementado políticas de fortificación de alimentos de consumo masivo, como la leche, cereales para el desayuno y jugo de naranja [3], con metabolitos de vitamina D, específicamente ergocalciferol (D_2) o colecalciferol (D_3) [2]. De manera endógena, la vitamina D_3 se sintetiza a partir del 7-dehidrocolesterol en la dermis e hipodermis mediante una reacción de fotoconversión inducida por la radiación ultravioleta B. Esta vitamina D_3 es posteriormente transportada al hígado, donde es hidroxilada a 25-hidroxivitamina D_3 ($25(OH)D_3$) por la acción de la enzima 25-hidroxilasa [4]. Luego ocurre una modificación adicional en los túbulos contorneados proximales del riñón, donde la $25(OH)D_3$ es hidroxilada nuevamente a $1,25(OH)_2D_3$ (calcitriol), la forma biológicamente activa de la vitamina D, por la enzima 25-OH-1 alfa hidroxilasa [5]. La expresión de esta enzima está regulada por el gen CYP27B1 y es estimulada por la hormona paratiroidea (PTH) en respuesta a las concentraciones séricas de calcio y fósforo [6].

Metabolismo de la vitamina D en la superficie ocular y otros tejidos periféricos

La síntesis de $1,25\text{-}(OH)_2D_3$ que ocurre fuera del riñón se ha evidenciado en diversos tejidos, incluyendo la piel, el sistema respiratorio, la mama, el colon, el endometrio y la próstata [7-10]. De manera similar, el ojo presenta múltiples tipos de células, como las células epiteliales corneales, las células endoteliales, los fibroblastos esclerales y las células epiteliales del epitelio pigmentario retiniano, que expresan tanto la 1α-hidroxilasa como la 25α-hidroxilasa, enzimas responsables de la activación de la vitamina D_3 [10,11]. Estas observaciones confirman que numerosas estructuras oculares poseen la capacidad de metabolizar la vitamina D_3 en sus metabolitos activos.

MECANISMOS DE ACCIÓN DE LA VITAMINA D

Los efectos celulares de la vitamina D son predominantemente mediados por su interacción con el receptor de la vitamina D (VDR) y la regulación transcripcional subsiguiente en el núcleo [12]. Sin embargo, existen eventos celulares específicos que ocurren de manera demasiado rápida en respuesta a la vitamina D, tales como la inducción de la actividad de canales iónicos, la señalización celular intracelular y la actividad transcripcional relacionada, mientras el VDR aún se encuentra en la periferia de la célula. Estos se consideran como efectos no genómicos de la vitamina D [13].

Acciones genómicas de la vitamina D - Receptor de la vitamina D

El receptor de la vitamina D (VDR) es un tipo de receptor nuclear que forma un heterodímero con el receptor de retinoides-X una vez que se une a la vitamina D [14]. Este complejo unido al ligando interactúa con los elementos de respuesta a la vitamina D (VDRE) en los genes. Posteriormente, tras la interacción con los factores de transcripción, en conjunto con coactivadores o corepresores, el complejo VDR-RXR unido al ligando puede regular al alza o a la baja la transcripción de varios genes específicos [12,15].

Acciones no genómicas de la vitamina D

Dependiendo del tipo celular, la vitamina D interactúa y activa canales iónicos (de calcio y cloruro), así como distintas moléculas de señalización intracelular, incluyendo fosfolipasa C (PLC), fosfolipasa A_2 (PLA_2), quinasa de fosfatidilinositol-3 (PI3K) y

quinasas proteicas como las MAP quinasas, entre otras [13]. Estas moléculas activadas posteriormente facilitan la interacción con factores de transcripción para regular la expresión de una amplia variedad de genes. Otra acción no genómica del calcitriol (forma activa de la vitamina D) es su capacidad para influir en la expresión génica mediada por factores como IFNα y TNFα, regulando la interacción del VDR con factores de señalización como STAT1 e IKKβ, elementos clave en la mediación de los efectos de IFNα y TNFα [16].

ESTADO DE LA VITAMINA D EN LA SUPERFICIE OCULAR

Vitamina D en el fluido lagrimal

El fluido lagrimal presenta concentraciones más elevadas de $25(OH)D_3$ en comparación con el suero en individuos sanos [17]. La superficie ocular, que incluye el epitelio corneal y conjuntival, posee la capacidad de metabolizar la vitamina D. Considerando que las concentraciones de vitamina D en suero varían respecto a sus niveles en el fluido lagrimal, es recomendable medir los niveles de vitamina D en el fluido lagrimal al investigar la relación entre la vitamina D y las enfermedades oculares.

Expresión del receptor de vitamina D en la superficie ocular

Como se mencionó anteriormente, las células epiteliales de la superficie ocular, incluido el epitelio corneal, expresan el receptor de la vitamina D (VDR) [11], y la vitamina D influye en varias funciones celulares de estas células epiteliales, como la función de barrera [11,18], la respuesta a la inflamación y las infecciones [19].

VITAMINA D Y FISIOLOGÍA DE LA SUPERFICIE OCULAR

Regulación de la inflamación

La vitamina D es reconocida como un modulador endógeno de la respuesta inmunitaria, destacando por sus efectos antiinflamatorios [20]. El calcitriol ($1,25\text{-}(OH)_2D_3$) ha demostrado inhibir la inflamación celular inducida por estrés hiperosmótico en células epiteliales corneales humanas (HCECs) [21]. Además, se ha observado que la vitamina D modifica la inflamación mediada por el receptor tipo toll (TLR) y disminuye la liberación de citoquinas proinflamatorias en HCECs [19,22]. Nuestro equipo anteriormente demostró que el $1,25\text{-}(OH)_2D_3$, además de reducir la expresión de genes inflamatorios inducida por estrés hiperosmótico, el calcitriol (junto con genisteína) también fue capaz de prevenir la degradación del VDR inducida por el estrés hiperosmótico en HCECs [23]. La aplicación tópica de $1,25\text{-}(OH)_2D_3$ en modelos animales con ojo seco redujo la inflamación en la córnea y mejoró los signos clínicos [24]. El $1,25\text{-}(OH)_2D_3$ inhibe la maduración de las células dendríticas (DC) y mejora la tolerancia de estas células al modular la producción de citoquinas y quimiocinas [25]. Se ha demostrado que los niveles séricos de vitamina D están inversamente relacionados con la densidad de células dendríticas corneales (DCD), lo que resalta la función inmunorreguladora de esta vitamina [26].

Función de barrera epitelial

El $1,25\text{-}(OH)_2D_3$ desempeña una función favorable en el mantenimiento de la integridad de las uniones de hendidura epiteliales. Un estudio realizado por Lu et al. [18] demostró que el $1,25\text{-}(OH)_2D_3$ y el $24R,25\text{-}(OH)_2D_3$ mejoraron la conectividad de estas uniones de

hendidura en células epiteliales de la superficie ocular humana (HCECs) y en células epiteliales primarias de ratón cultivadas. La activación del VDR suprime la actividad de la beta-catenina y la proliferación celular epitelial **[27]**. Además, las HCECs tratadas con 25-(OH)D_3 y 1,25-$(OH)_2D_3$, al igual que las células epiteliales corneales de conejo, mostraron una mejora en la función de barrera epitelial corneal.

HOMEOSTASIS E HIPEROSMOLARIDAD DEL FLUIDO LAGRIMAL

Efecto de la vitamina D en las células epiteliales de la córnea bajo estrés hiperosmótico

La hiperosmolaridad de las lágrimas juega un papel crucial en la patogénesis del ojo seco (DED). En la superficie ocular de estos pacientes, se observó un incremento en la expresión de TonEBP (proteína de unión al potenciador sensible a la tonicidad, un factor osmorregulador), factores inflamatorios y una disminución en la expresión de VDR (Receptor de la Vitamina D), indicando una degradación del VDR inducida por estrés hiperosmótico y un incremento en la inflamación. Nuestro equipo ha demostrado que el 1,25-$(OH)_2D_3$ junto con genisteína redujo la expresión de TonEBP y genes inflamatorios, y mitigó la degradación del VDR **[23]**. La genisteína, una isoflavona presente en la soja, posee diversas actividades biológicas, incluyendo la reducción de inflamación, modulación de canales iónicos, y prevención de la degradación del receptor de vitamina D inducida por estrés. Se ha comprobado que el 1,25-$(OH)_2D_3$ induce la autofagia, suprime la inflamación, reduce el estrés oxidativo y protege las células epiteliales corneales humanas (HCECs) de los efectos inducidos por el estrés hiperosmótico. La suplementación con vitamina D mediante inyección intramuscular disminuyó la osmolaridad de la película lagrimal en pacientes con deficiencia de vitamina D **[28]**.

VITAMINA D Y MODULACIÓN DEL DOLOR

En investigaciones previas hemos evidenciado una correlación inversa entre los niveles séricos de 25(OH)D_3 y las puntuaciones del índice de enfermedad de la superficie ocular (OSDI) en pacientes con ojo seco evaporativo **[26]**. También hemos observado que los pacientes con DED presentaron niveles inferiores de factores antinociceptivos en el fluido lagrimal y bajos niveles de vitamina D en suero **[29]**.

DEFICIENCIA DE VITAMINA D - HIPOVITAMINOSIS D

Los niveles séricos de 25(OH)D_3 son un indicador para evaluar el estado de la vitamina D, dado que este metabolito tiene una vida media más prolongada y presenta concentraciones más elevadas que el 1,25$(OH)_2D_3$. A lo largo del tiempo, los niveles séricos del umbral de 25(OH)D_3, por debajo de los cuales se considera existencia de deficiencia de vitamina D (VDD), han sido modificados **[30,31]**. Inicialmente, en los comienzos de nuestra comprensión sobre la función de la vitamina D en la salud ósea, la presencia o ausencia de raquitismo se utilizaba como indicativo de deficiencia de vitamina D **[30]**. Los niveles de umbral de 25(OH)D_3 que se consideran normales se establecen basándose en la relación entre 25(OH)D_3 y la hormona paratiroidea (PTH), la cual regula de manera precisa los niveles séricos de calcio y fósforo. Los niveles séricos de PTH están inversamente correlacionados con los de 25(OH)D_3 hasta que este último alcanza niveles de 30-40 ng/ml (75-100 nmol/l). Los niveles de PTH disminuyen hasta alcanzar su punto más bajo cuando se superan estas concentraciones de 25(OH)D_3. Por

lo tanto, se considera que las concentraciones séricas de 25(OH)D_3 de 30 ng/ml son normales [31,32]. Los niveles séricos de 21-29 ng/ml se interpretan como insuficiencia relativa, y los inferiores a 20 ng/ml, como deficiencia [33].

Prevalencia de la deficiencia de vitamina D

La prevalencia de la deficiencia de vitamina D (VDD) varía significativamente en distintos países, influenciada en gran medida por los niveles de exposición solar. En India, se ha estimado que entre el 50 y el 90% de la población a nivel comunitario presenta deficiencia de vitamina D, lo que recalca la magnitud del problema en ciertas regiones [34]. Es preocupante la alta prevalencia de deficiencia de vitamina D incluso en individuos sanos [35]; por ejemplo, Shukla et al. [35] reportaron una prevalencia del 93% en individuos sanos que participaron en chequeos de salud preventiva en un hospital urbano. Se ha observado que sujetos saludables de todos los grupos etarios y ambos géneros, desde recién nacidos hasta mujeres postmenopáusicas, presentan una alta prevalencia de deficiencia de vitamina D [36-39]. Esta situación no solo afecta a individuos aparentemente sanos, sino que también se ha demostrado una elevada prevalencia de VDD en pacientes con diversas patologías, incluyendo intolerancia a la glucosa, disfunción tiroidea y enfermedad renal crónica [40-42].

Etiología y factores de riesgo de la deficiencia de vitamina D

La etiología y los factores de riesgo de la deficiencia de vitamina D son multifactoriales (**Tabla 1**) e incluyen aspectos relacionados con la reducción de la biosíntesis de vitamina D, una ingesta oral insuficiente, problemas de biodisponibilidad, metabolismo alterado y una pérdida incrementada de vitamina D en el organismo. Se debe poner mayor énfasis en la suplementación de vitamina D en grupos de individuos con mayor riesgo de deficiencia, como aquellos con síndromes de malabsorción, altas tasas de catabolismo, anomalías en la hormona paratiroidea, entre otros (**Tabla 2**).

Tabla 1. Deficiencia de vitamina D: factores de riesgo y mecanismos etiopatogenéticos

Fisiopatología	Etiología	Condiciones
Reducción de la síntesis de vitamina D3 en la piel	Reducción de la exposición a los rayos ultravioleta B (UV B) Aumento de la absorción de los rayos UV B	Áreas con baja exposición al sol [43] Uso de protector solar [44,45] Aumento del pigmento de melanina en la piel
Ingesta oral reducida y biodisponibilidad de vitamina D de fuentes alimentarias	Baja vitamina D_3 en los alimentos Biodisponibilidad reducida debido a la alta cantidad de fitatos y fosfatos Síndromes de malabsorción	Fuentes de alimentos vegetarianos, leche no fortificada Alimentos ricos en fibra Fibrosis quística, enfermedad celíaca
Metabolismo alterado de la vitamina D	Disminución de la síntesis de 25(OH)D_3.	Trastornos hepáticos
	Disminución de la síntesis de 1,25$(OH)_2D_3$	Trastornos renales crónicos

Fisiopatología	Etiología	Condiciones
	Aumento de la desactivación de 25(OH)D_3 y 1,25(OH)$_2D_3$ y conversión a ácido calcitroico	HAART inducida por fármacos, glucocorticoides
Mayor pérdida de vitamina D	Aumento de la excreción urinaria de 25(OH)D_3	Síndrome nefrótico

D_3 - calcitriol; **HAART** - Terapia antirretroviral altamente activa

Tabla 2. Grupos de personas de alto riesgo de deficiencia de vitamina D

Enfermedad celíaca, síndromes de malabsorción
Hipo e hiperparatiroidismo
Insuficiencia hepática crónica, insuficiencia renal crónica
Personas obesas, post-cirugía bariátrica
Mujeres embarazadas y lactantes

DEFICIENCIA DE VITAMINA D Y PATOLOGÍAS DE LA SUPERFICIE OCULAR

Enfermedad del ojo seco (DED)

Asociación entre la hipovitaminosis D y el DED

Varios estudios basados en cuestionarios de salud pública y nutrición no han encontrado una asociación significativa entre los niveles séricos de 25(OH)D_3 y el riesgo de enfermedad del ojo seco (DED **[46]**). El diagnóstico de DED en estas investigaciones se basó en la puntuación del Índice de Síntomas Oculares (OSDI, por sus siglas en inglés) o en diagnósticos autoinformados de DED previos. Estos estudios presentan limitaciones al diagnosticar DED únicamente con base en cuestionarios autoinformados, sin una evaluación del estado de la película lagrimal. No obstante, un estudio de casos y controles que examinó los puntajes de la prueba de Schirmer-1, el tiempo de ruptura lagrimal y las puntuaciones del OSDI, reportó una asociación significativa entre los niveles séricos de 25(OH)D_3 y la incidencia de DED **[48]**. Un metaanálisis reciente reveló que los pacientes con deficiencia de vitamina D tenían puntuaciones medias más altas en el OSDI y puntuaciones más bajas en la prueba de Schirmer, indicando mayores alteraciones sintomáticas y menor secreción lagrimal **[49]**. De igual manera, se encontró que los pacientes con DED tenían niveles medios de vitamina D sérica más bajos que los sujetos control **[49]**.

Hipovitaminosis D y DED deficiente en acuosidad

La vitamina D, al ser un inmunorregulador endógeno, puede tener una función protectora en el desarrollo del síndrome de Sjögren **[50]**. Los niveles séricos de 25(OH)D_3 pueden estar asociados con la gravedad de la enfermedad del ojo seco en pacientes con síndrome de Sjögren **[47]**.

Deficiencia de vitamina D y ojo seco evaporativo

Se ha observado una correlación inversa entre los niveles séricos de 25(OH)D_3 y las puntuaciones de OSDI en pacientes con ojo seco evaporativo, indicando una posible función de la vitamina D en la modulación del dolor y la regulación de la inflamación **[29]**. Los pacientes con niveles bajos de vitamina D en suero presentaron tiempos de ruptura lagrimal (TBUT) y puntajes en la prueba de Schirmer más bajos en comparación con los controles **[51]**.

VITAMINA D Y QUERATOCONO

La ectasia es una manifestación de la remodelación desregulada de la matriz extracelular (ECM). Aunque inicialmente se consideró una enfermedad no inflamatoria, el análisis del fluido lagrimal de pacientes con queratocono ha revelado la presencia elevada de mediadores inflamatorios **[52-54]**. Diversas citoquinas inflamatorias, como IL-1β **[55]**, TNFα **[56]**, IL-6 **[57,58]**, IL-17A **[59]**, IFNγ **[60]** y las MMPs **[58]**, que tienen la capacidad de influir en la remodelación de la ECM, se encuentran elevadas en los tejidos de la superficie ocular o en el fluido lagrimal de pacientes con queratocono. La vitamina D, reconocida como un modulador endógeno de los procesos inmunitarios e inflamatorios, regula positivamente el metabolismo de la ECM. Se ha observado que los pacientes con queratocono, especialmente aquellos con una enfermedad progresiva, presentan niveles séricos de vitamina D inferiores a los de la población general **[61-63]**. Nuestro equipo ha identificado una reducción en la expresión del receptor de vitamina D (VDR) en el epitelio sobre las zonas ectásicas de la córnea en casos de queratocono. Además, hemos demostrado que la suplementación con vitamina D favorece la inducción de VDR en células epiteliales sometidas a estrés oxidativo. Desde un punto de vista clínico, Knapp demostró en 1939 que la suplementación con vitamina D provocaba el aplanamiento del cono corneal en seis pacientes con queratocono **[65]**. Es fundamental que investigaciones futuras exploren los beneficios de la suplementación con vitamina D en el tratamiento del queratocono.

VITAMINA D Y OPACIDAD DESPUÉS DE LA QUERATECTOMÍA FOTOREFRACTIVA (PRK)

La cicatrización de heridas en la córnea es una respuesta coordinada ante cualquier tipo de lesión que implica la interacción mediada por citoquinas y factores de crecimiento entre el epitelio, el estroma, las células inmunitarias y los nervios **[66]**. La vitamina D desempeña un papel complejo e integrado en la respuesta de cicatrización de heridas corneales. Se ha demostrado que retrasa la reepitelización después de lesiones agudas **[67,68]**, pero tal efecto parece ser dependiente de la concentración y del microambiente específico **[67]**. Hemos mostrado previamente una asociación significativa y un mayor riesgo de desarrollar opacidad después de la queratectomía fotorefractiva (PRK) en casos de deficiencia de vitamina D **[69]**. Es necesario realizar investigaciones futuras para comprender mejor las aplicaciones clínicas de la vitamina D en el tratamiento de resultados desfavorables después de la cirugía refractiva.

IMPORTANCIA CLÍNICA Y MANEJO

Terapia de reemplazo de vitamina D y síndrome de ojo seco

Los pacientes con Síndrome de Ojo Seco (DED) deben ser evaluados para determinar su estado de vitamina D. Aquellos con deficiencia de vitamina D (VDD) deben recibir tratamiento de acuerdo con las recomendaciones estándar. La dosis diaria recomendada de suplementación con vitamina D varía según la edad del individuo, la presencia de factores de riesgo para la deficiencia de vitamina D y el estado de suficiencia de vitamina D. Existen recomendaciones específicas de ingesta diaria de vitamina D para individuos sanos de diferentes edades y aquellos en riesgo de deficiencia. El Instituto de Medicina (IOM) de EE.UU. y la Sociedad Endocrina de EE.UU. (ES) establecen definiciones ligeramente diferentes de VDD; el IOM considera 20 ng/ml como deficiencia, mientras que la Sociedad Endocrina define como deficiencia niveles séricos de vitamina D menores a 30 ng/ml. Esta diferencia en la definición de deficiencia explica las variaciones en las recomendaciones de ingesta dietética entre ambos comités. El Consejo Indio de Investigación Médica (ICMR) recomienda una ingesta diaria de 400 UI **[70]**. Sin embargo, esta cantidad puede ser insuficiente debido a cambios en el estilo de vida y al aumento del tiempo que la población pasa en interiores. El límite superior seguro de la dosis de suplemento (4000 UI por día oralmente en individuos sanos) también debe considerarse para evitar el riesgo de toxicidad **[33]**. La dosis diaria de suplemento en individuos sanos es menor que las dosis recomendadas para los individuos deficientes. Esta diferencia en las dosis debe tenerse en cuenta antes de sugerir la suplementación, ya que dosis altas de suplementación en individuos sanos con niveles séricos normales de vitamina D pueden provocar toxicidad por vitamina. De manera similar, se debe adherir estrictamente a la duración de la suplementación de alta dosis en individuos con deficiencia de vitamina D, ya que una suplementación prolongada de alta dosis podría llevar a toxicidad por vitamina D e hipercalcemia **[71,72]**.

Tabla 3. Régimen de tratamiento para la deficiencia de vitamina D y protocolo de suplementación

Edad	**Balasubramanian *et al.***		**Holick *et al***		
	Régimen diario (12 semanas)	**Régimen semanal (6 semanas)**	**Régimen diario (6 semanas)**	**Régimen semanal (6 semanas)**	**Ingesta diaria en individuos sanos**
1-18 años	3000-6000 UI	60.000 UI	2000-6000 UI	50.000 UI	400 UI
>18 años	6000 UI	60.000 UI	6000 UI	50.000 UI	400-600 UI
Pacientes con obesidad, síndromes de malabsorción o que toman medicamentos que afectan el metabolismo de la vitamina D (>18 años)	600-10.000 UI		6000-10 000 UI		600-2000 UI

UI - Unidades Internacionales

Vía de administración

Las formulaciones orales han demostrado aumentar rápidamente los niveles séricos de 25(OH)D y 1,25-$(OH)_2D_3$ en comparación con dosis similares de inyección intramuscular [75,76]. La biodisponibilidad retardada de la vía intramuscular podría atribuirse a la naturaleza oleosa de la inyección en depósito y a la deposición en el sitio de inyección [77]. Las pautas que abordan la prevención y el tratamiento del raquitismo y la deficiencia de vitamina D prefieren la vía oral a la inyección intramuscular [78]. Sin embargo, las inyecciones intramusculares son la opción de tratamiento en pacientes con síndromes de malabsorción que afectan el tracto alimentario y el sistema hepatobiliar, incluidos los pacientes con cirugía bariátrica [79]. Además, las inyecciones intramusculares resultan en un aumento con mayor sostenibilidad a largo plazo de los niveles séricos de vitamina D [76]. Por lo tanto, creemos que la suplementación de vitamina D a través de la vía intramuscular en individuos con deficiencia severa de vitamina D (niveles séricos <10 ng/ml) conduce a una mejora más sostenida en los niveles séricos de vitamina D, con efectos beneficiosos en la expresión del VDR en la superficie ocular y la reducción de la inflamación en la superficie ocular en pacientes con Síndrome de Ojo Seco y queratocono [23,64].

Dosis y duración de la administración

Se pueden emplear esquemas de dosificación diaria, semanal o de una sola dosis elevada (terapia Stoss) para el tratamiento de la deficiencia de vitamina D. Las dosis semi-grandes administradas semanalmente durante un período de 8 a 12 semanas son el esquema de dosificación más usualmente recomendado [33, 73, 78]. La eficacia, tolerabilidad y seguridad de la megadosis única (en proporciones variables) han sido establecidas a través de múltiples estudios, y tal práctica de dosificación debe ser una decisión informada y personalizada tomada por el médico y el paciente [80,81]. Las dos formas de suplementos de vitamina D disponibles, ergocalciferol (D_2) y colecalciferol (D_3), son igualmente efectivas cuando se administran diariamente, sin embargo el colecalciferol es preferible en esquemas de dosificación semanal o de megadosis única [78].

TOXICIDAD POR VITAMINA D

Aunque es poco común, la toxicidad por vitamina D se presenta con casos graves y trágicos que pueden poner en peligro la vida. Hay una respuesta biológica en forma de \"U\" a los niveles séricos de vitamina D, observándose efectos perjudiciales tanto en concentraciones séricas muy bajas como muy altas, incluyendo mortalidad, efectos cardiovasculares y ciertos cánceres [71]. El Instituto de Medicina (IOM) recomienda precaución para no mantener niveles séricos de vitamina D superiores a 50 ng/ml [82]. La terapia Stoss, que consiste en dosis únicas grandes administradas oralmente o por inyección intramuscular, presenta un riesgo mayor de alcanzar niveles séricos de vitamina D peligrosamente altos y síntomas de toxicidad, en comparación con los regímenes de suplementación semanal o diaria [83,84]. Los médicos que tratan la deficiencia de vitamina D deben estar bien informados sobre el régimen de dosificación y los riesgos de toxicidad asociados a la suplementación con vitamina D. Las dosis máximas para la terapia diaria, semanal y Stoss son de 6000 UI, 60,000 UI y 600,000 UI, respectivamente [33,73].

Estrategia para un paciente con Disfunción del Ojo Seco (DED) Fig.1

Cualquier paciente que presente quejas de malestar ocular, picazón, sequedad y fatiga debe ser evaluado para detectar posible Disfunción del Ojo Seco (DED), con las siguientes pruebas clínicas:

1. Prueba de Schirmer con y sin anestesia
2. Estabilidad lagrimal: tiempo de ruptura de la película lagrimal y tiempo de ruptura no invasivo de la lágrima
3. Tinción de la superficie ocular (córnea y conjuntiva)
4. Evaluación de las glándulas de Meibomio
5. Examen de los anejos oculares
6. Osmolaridad de las lágrimas (si está disponible)

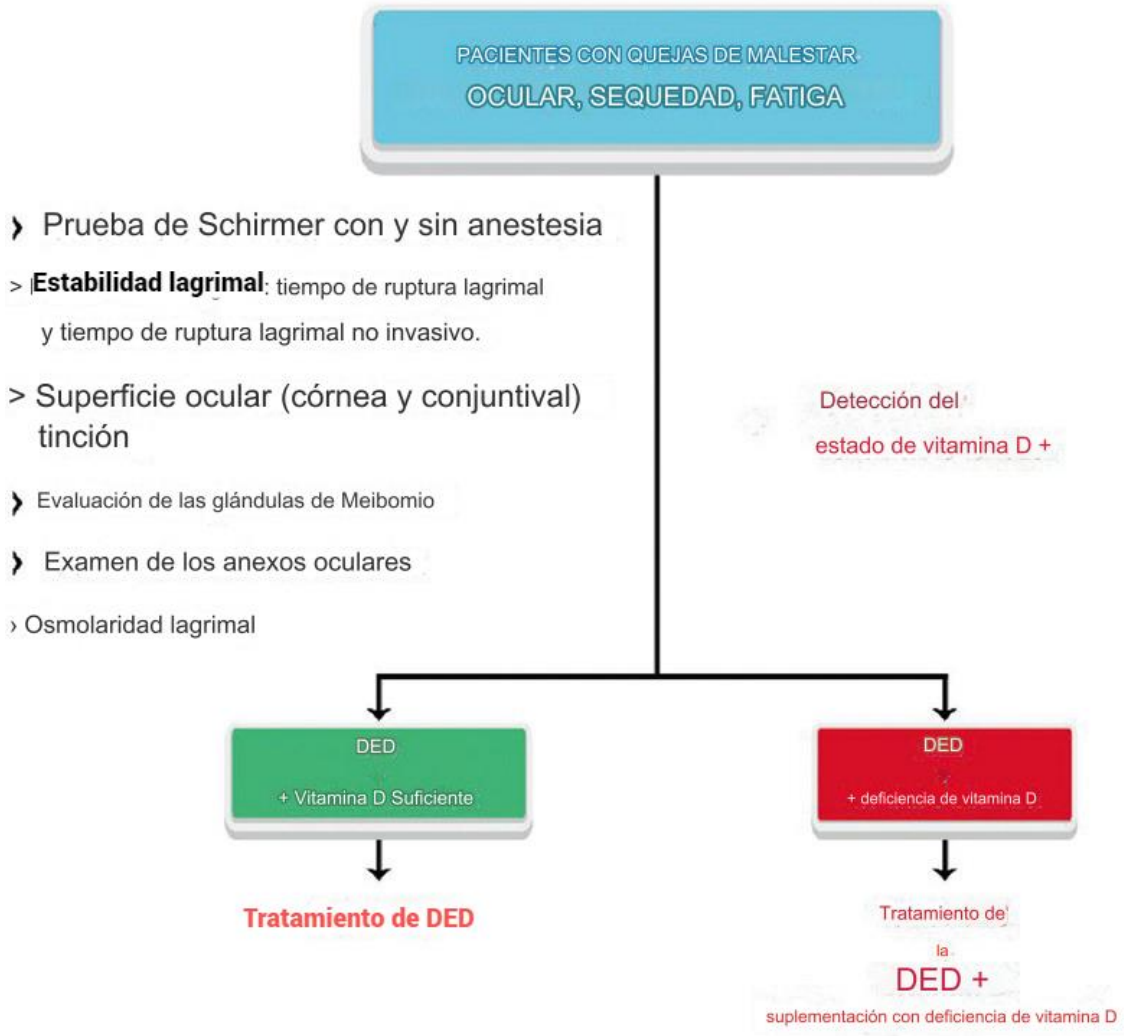

Fig. 1. Enfoque algorítmico para pacientes con enfermedad del Ojo Seco (DED). La figura muestra el enfoque para tratar a pacientes con DED y deficiencia de vitamina D.

Junto con el examen ocular, los pacientes deben ser evaluados para detectar deficiencia de vitamina D. Según las métricas de la película lagrimal, si se sospecha de DED deficiente en acuosidad, se debe investigar la etiología autoinmune. El modo y la dosis de suplementación de vitamina D dependen del nivel de vitamina D en suero. La (**Tabla**

2) muestra la estrategia de suplementación de vitamina D sugerida para pacientes con DED y deficiencia de vitamina D. El enfoque algorítmico se explica en las **Figuras 1 y 3**.

Consideraciones en pacientes antes de la cirugía refractiva Fig. 2

Se debe asegurar una salud óptima de la superficie ocular antes de proceder con la cirugía refractiva para lograr resultados postoperatorios óptimos. Si estos pacientes presentan signos de DED, inflamación significativa de la superficie ocular o disfunción de las glándulas de Meibomio (MGD), deben recibir tratamiento para la patología subyacente y evaluarse para detectar deficiencia de vitamina D (VDD). La inflamación de la superficie ocular y los factores nociceptivos del fluido lagrimal se incrementan en individuos con niveles bajos de vitamina D en suero. La inflamación subclínica de la superficie ocular, incluso sin DED se manifiesta en individuos con VDD, esto podría aumentar potencialmente el riesgo de complicaciones postoperatorias de la cirugía refractiva, como regresión, neblina después de la queratectomía fotorrefractiva, dolor, etc. Por lo tanto, estos pacientes deben someterse a cirugía refractiva después de garantizar la suficiencia de vitamina D y la estabilización de la superficie ocular.

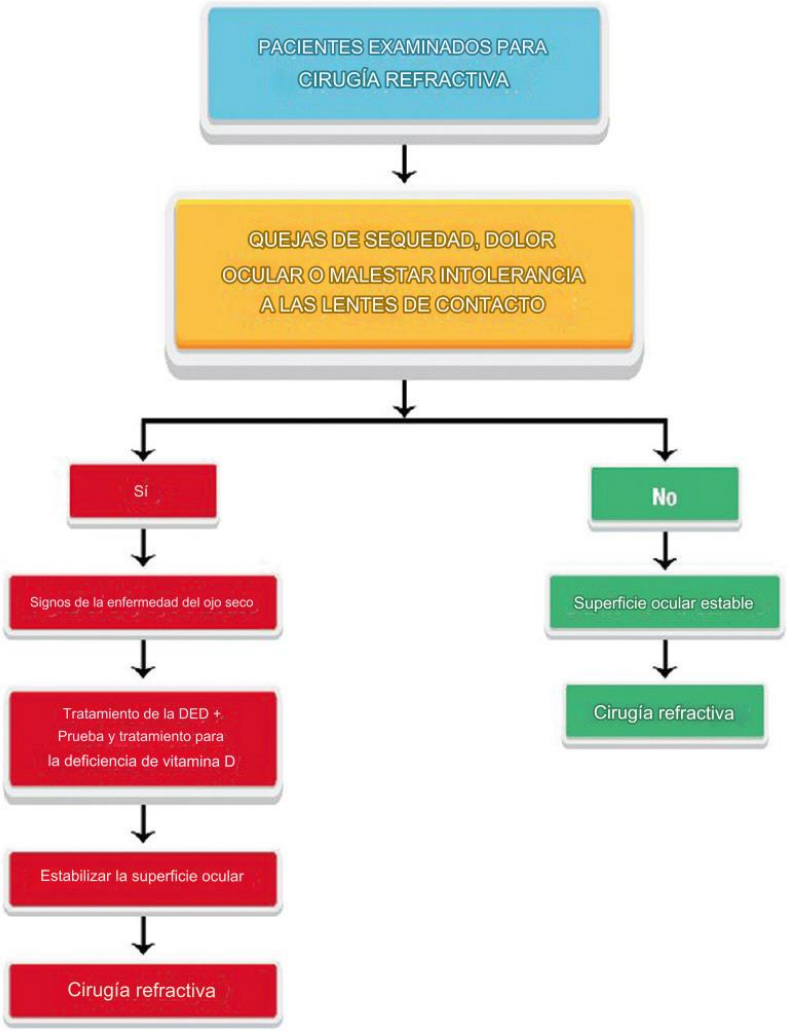

Figura 2. Manejo preoperatorio de pacientes que se someterán a cirugía refractiva

Guía para el manejo preoperatorio de pacientes que se someterán a cirugía refractiva para asegurar resultados postoperatorios ideales.

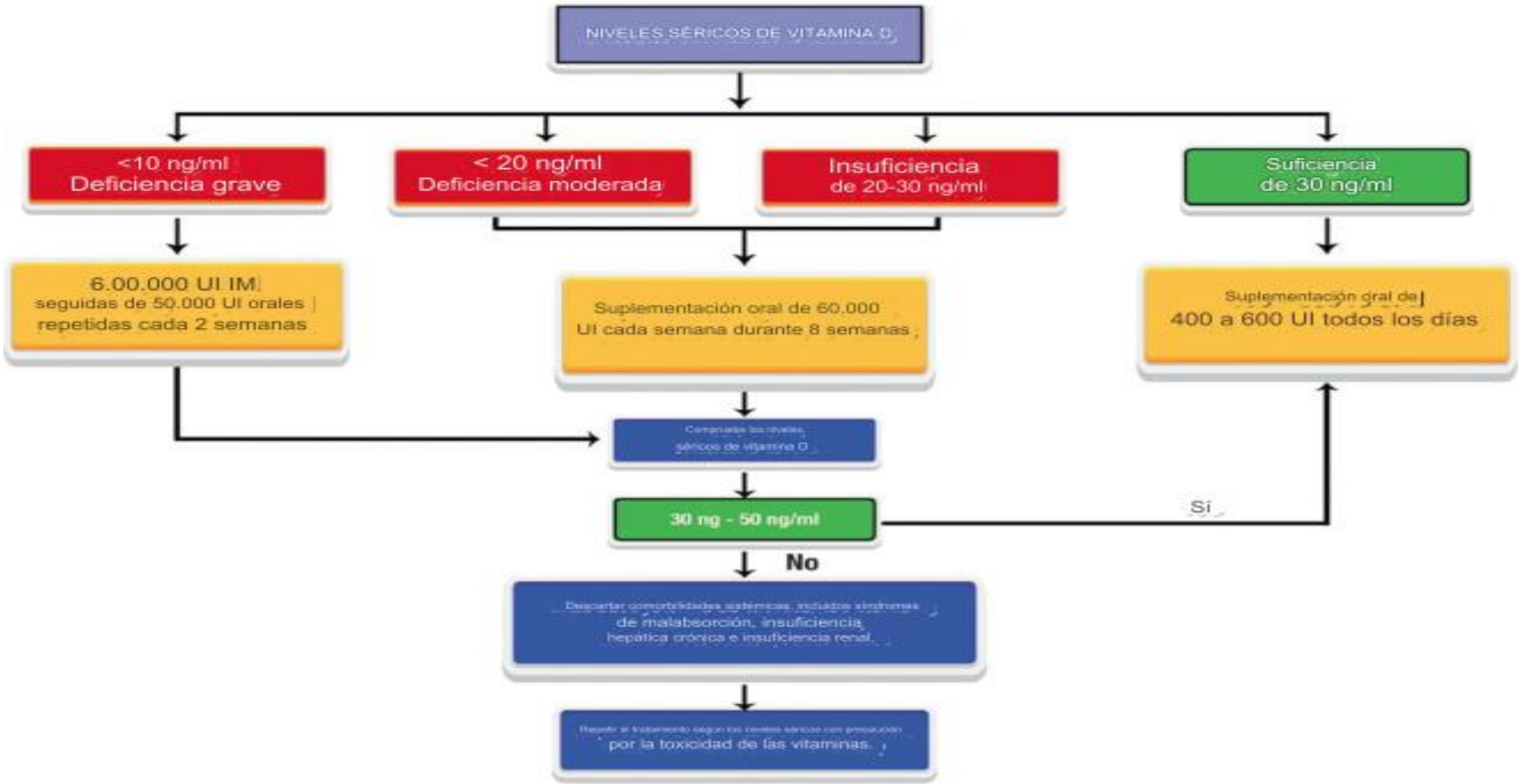

Figura 3. Enfoque para el manejo de la deficiencia de vitamina D. Directrices para tratar la deficiencia de vitamina D en adultos con DED

NUESTRA EXPERIENCIA CLÍNICA EN EL TRATAMIENTO DEL OJO SECO (DED) CON SUPLEMENTACIÓN DE VITAMINA D

En nuestra clínica de síndrome de ojo seco (en un centro de referencia terciario para DED), se evaluaron 423 pacientes con 'dolor sin mancha', aquellos con síntomas de DED pero sin signos clínicos evidentes. De estos, 345 pacientes presentaron altas puntuaciones en el Índice de Síntomas Oculares (OSDI) al inicio, y 296 tenían niveles séricos de vitamina D menores a 20 ng/ml. Se les administró suplementación de vitamina D conforme al algoritmo descrito en la (**Figura 3**), junto con lubricantes tópicos (hialuronato de sodio 0.1%). Las puntuaciones OSDI mostraron una mejora significativa en 275 pacientes, tres meses después del tratamiento con suplementos de vitamina D. Además de estos análisis basados en cohortes, como evidencia informal (anecdótica) se observó mejorías en las pruebas de Schirmer y tiempo de ruptura de la película lagrimal (TBUT) en pacientes con DED por deficiencia acuosa y evaporativa. Esta mejora podría deberse a la potenciación del proceso endógeno de atenuación inmuno-inflamatoria por parte de la vitamina D, dado que estos factores inmuno-inflamatorios contribuyen de manera significativa a los mecanismos patogénicos que resultan en una reducción de la secreción de lágrimas, estabilidad de la película lagrimal y el umbral para el dolor.

CONCLUSIÓN

En conclusión, la deficiencia de vitamina D representa uno de los principales factores etiológicos en la patogénesis del ojo seco (DED). Siguiendo estas directrices y el manejo efectivo de la deficiencia de vitamina D en individuos afectados por DED se evitara la progresión de la enfermedad y las complicaciones posquirúrgicas. Garantizar niveles adecuados de vitamina D en pacientes con patologías oculares constituye una estrategia preventiva clínica, ya que de este modo se potencia el mecanismo de defensa y resolución de enfermedades propias del organismo humano.

Referencias

1. McCollum EV, Simmonds N, Becker JE, Shipley PG. Studies on experimental rickets. *J Biol Chem.* 1922; 53:293–312. [PubMed] [Google Scholar]
2. Lamberg-Allardt C. Vitamin D in foods and as supplements. *Prog Biophys Mol Biol.* 2006; 92:33–8. [PubMed] [Google Scholar]
3. Raulio S, Erlund I, Männistö S, Sarlio-Lähteenkorva S, Sundvall J, Tapanainen H, et al. Successful nutrition policy:Improvement of vitamin D intake and status in Finnish adults over the last decade. *Eur J Public Health.* 2017; 27:268–73. [PubMed] [Google Scholar]
4. Cheng JB, Motola DL, Mangelsdorf DJ, Russell DW. De-orphanization of cytochrome P450 2R1: A microsomal vitamin D 25-hydroxylase *. *J Biol Chem.* 2003; 278:38084–93. [PMC free article] [PubMed] [Google Scholar]
5. Brunette MG, Chan M, Ferriere C, Roberts KD. Site of 1,25(OH)2 vitamin D3 synthesis in the kidney. *Nature.* 1978; 276:287–9. [PubMed] [Google Scholar]
6. DeLuca HF. Vitamin D: The vitamin and the hormone. *Fed Proc.* 1974; 33:2211–9. [PubMed] [Google Scholar]
7. Flanagan JN, Young MV, Persons KS, Wang L, Mathieu JS, Whitlatch LW, et al. Vitamin D metabolism in human prostate cells:Implications for prostate cancer chemoprevention by vitamin D. *Anticancer Res.* 2006;26:2567–72. [PubMed] [Google Scholar]
8. Larriba MJ, Ordóñez-Morán P, Chicote I, Martín-Fernández G, Puig I, Muñoz A, et al. Vitamin D receptor deficiency enhances Wnt/β-Catenin signaling and tumor burden in colon cancer. *PLoS One.* 2011; 6:e23524. [PMC free article] [PubMed] [Google Scholar]

9. Hansdottir S, Monick MM, Hinde SL, Lovan N, Look DC, Hunninghake GW. Respiratory epithelial cells convert inactive vitamin D to its active form: Potential effects on host defense. *J Immunol.* 2008; 181:7090–9. [PMC free article] [PubMed] [Google Scholar]
10. Alsalem JA, Patel D, Susarla R, Coca-Prados M, Bland R, Walker EA, et al. Characterization of Vitamin D production by human ocular barrier cells. *Investig Opthalmol Vis Sci.* 2014; 55:2140. [PubMed] [Google Scholar]
11. Yin Z, Pintea V, Lin Y, Hammock BD, Watsky MA. Vitamin D enhances corneal epithelial barrier function. *Investig Opthalmol Vis Sci.* 2011; 52:7359. [PMC free article] [PubMed] [Google Scholar]
12. Kim S, Shevde NK, Pike JW. 1,25-Dihydroxyvitamin D3 stimulates cyclic vitamin D receptor/retinoid X receptor DNA-binding, co-activator recruitment, and histone acetylation in intact osteoblasts. *J Bone Miner Res.* 2004; 20:305–17. [PubMed] [Google Scholar]
13. Hii C, Ferrante A. The non-genomic actions of vitamin D. *Nutrients.* 2016; 8:135. doi: 10.3390/nu8030135. [PMC free article] [PubMed] [Google Scholar]
14. Demay MB. Mechanism of vitamin D receptor action. *Ann N Y Acad Sci.* 2006; 1068:204–13. [PubMed] [Google Scholar]
15. Hirota Y, Suhara Y, Osakabe N, Sakaki T, Okano T. 25-hydroxyvitamin D3 may function via genomic and non-genomic actions. *Anat Physiol.* 2017; 7 doi: 10.4172/2161-0940.1000278. [Google Scholar]
16. Lange CM, Gouttenoire J, Duong FHT, Morikawa K, Heim MH, Moradpour D. Vitamin D receptor and Jak-STAT signaling crosstalk results in calcitriol-mediated increase of hepatocellular response to IFN-α *J Immunol.* 2014; 192:6037–44. [PubMed] [Google Scholar]
17. Sethu S, Shetty R, Deshpande K, Pahuja N, Chinnappaiah N, Agarwal A, et al. Correlation between tear fluid and serum vitamin D levels. *Eye Vis Lond Engl.* 2016; 3:22. [PMC free article] [PubMed] [Google Scholar]
18. Lu X, Chen Z, Vick S, Watsky MA. Vitamin D receptor and metabolite effects on corneal epithelial cell gap junction proteins. *Exp Eye Res.* 2019; 187:107776. doi:10.1016/j.exer.2019.107776. [PMC free article] [PubMed] [Google Scholar]
19. Reins RY, Baidouri H, McDermott AM. Vitamin D activation and function in human corneal epithelial cells during TLR-induced inflammation. *Investig Opthalmol Vis Sci.* 2015; 56:7715–27. [PMC free article] [PubMed] [Google Scholar]
20. Schwalfenberg GK. A review of the critical role of vitamin D in the functioning of the immune system and the clinical implications of vitamin D deficiency. *Mol Nutr Food Res.* 2011; 55:96–108. [PubMed] [Google Scholar]
21. Dai Y, Zhang J, Xiang J, Li Y, Wu D, Xu J. Calcitriol inhibits ROS-NLRP3-IL-1β signaling axis via activation of Nrf2-antioxidant signaling in hyperosmotic stress stimulated human corneal epithelial cells. *Redox Biol.* 2019; 21:101093. [PMC free article] [PubMed] [Google Scholar]
22. Reins RY, Mesmar F, Williams C, McDermott AM. Vitamin D induces global gene transcription in human corneal epithelial cells: Implications for corneal inflammation. *Investig Opthalmol Vis Sci.* 2016; 57:2689–98. [PMC free article] [PubMed] [Google Scholar]
23. Panigrahi T, D'Souza S, Shetty R, Padmanabhan Nair A, Ghosh A, Jacob Remington Nelson E, et al. Genistein-calcitriol mitigates hyperosmotic stress-induced TonEBP, CFTR dysfunction, VDR degradation and inflammation in dry eye disease. *Clin Transl Sci.* 2021; 14:288–98. [PMC free article] [PubMed] [Google Scholar]
24. Zhang J, Dai Y, Wu D, Xu J. Calcitriol, the active metabolite of vitamin D_3, inhibits dry eye related corneal inflammation *in vivo* and *in vitro*. *Ocul Immunol Inflamm.* 2019; 27:257–65. [PubMed] [Google Scholar]

25. Barragan M, Good M, Kolls JK. Regulation of dendritic cell function by vitamin D. *Nutrients.* 2015; 7:8127–51. [PMC free article] [PubMed] [Google Scholar]
26. Shetty R, Sethu S, Deshmukh R, Deshpande K, Ghosh A, Agrawal A, et al. Corneal dendritic cell density is associated with subbasal nerve plexus features, ocular surface disease index, and serum vitamin D in evaporative dry eye disease. *BioMed Res Int.* 2016; 2016:4369750. doi:10.1155/2016/4369750. [PMC free article] [PubMed] [Google Scholar]
27. Zhang YG, Wu S, Sun J. Vitamin D, vitamin D receptor and tissue barriers. *Tissue Barriers.* 2013; 1:e23118. [PMC free article] [PubMed] [Google Scholar]
28. Kizilgul M, Kan S, Ozcelik O, Beysel S, Apaydin M, Ucan B, et al. Vitamin D replacement improves tear osmolarity in patients with vitamin D deficiency. *Semin Ophthalmol.* 2018; 33:589–94. [PubMed] [Google Scholar]
29. Khamar P, Nair AP, Shetty R, Vaidya T, Subramani M, Ponnalagu M, et al. Dysregulated tear fluid nociception-associated factors, corneal dendritic cell density, and vitamin D levels in evaporative dry eye. *Investig Opthalmol Vis Sci.* 2019; 60:2532–42. [PubMed] [Google Scholar]
30. Hewison M. An update on vitamin D and human immunity: An update on vitamin D. *Clin Endocrinol (Oxf)* 2012; 76:315–25. [PubMed] [Google Scholar]
31. Holick MF. Vitamin D deficiency. *N Engl J Med.* 2007; 357:266–81. [PubMed] [Google Scholar]
32. Thomas MK, Lloyd-Jones DM, Thadhani RI, Shaw AC, Deraska DJ, Kitch BT, et al. Hypovitaminosis D in medical inpatients. *N Engl J Med.* 1998; 338:777–83. [PubMed] [Google Scholar]
33. Holick MF, Binkley NC, Bischoff-Ferrari HA, Gordon CM, Hanley DA, Heaney RP, et al. Evaluation, treatment, and prevention of vitamin D deficiency: An endocrine society clinical practice guideline. *J Clin Endocrinol Metab.* 2011; 96:1911–30. [PubMed] [Google Scholar]
34. Aparna P, Muthathal S, Nongkynrih B, Gupta SK. Vitamin D deficiency in India. *J Fam Med Prim Care.* 2018; 7:324–30. [PMC free article] [PubMed] [Google Scholar]
35. Shukla K, Sharma S, Gupta A, Raizada A, Vinayak K. Current scenario of prevalence of vitamin D deficiency in ostensibly healthy Indian population: A hospital based retrospective study. *Indian J Clin Biochem.* 2016; 31:452–7. [PMC free article] [PubMed] [Google Scholar]
36. Kumar RK, Das H, Girish SV, Nevilebasappa A. Prevalence of vitamin D deficiency among newborns. *Indian Pediatr.* 2020; 57:258–9. [PubMed] [Google Scholar]
37. Chapuy MC, Preziosi P, Maamer M, Arnaud S, Galan P, Hercberg S, et al. Prevalence of Vitamin D insufficiency in an adult normal population. *Osteoporos Int.* 1997; 7:439–43. [PubMed] [Google Scholar]
38. Gordon CM, DePeter KC, Feldman HA, Grace E, Emans SJ. Prevalence of vitamin D deficiency among healthy adolescents. *Arch Pediatr Adolesc Med.* 2004; 158:531–7. [PubMed] [Google Scholar]
39. Sahu M, Bhatia V, Aggarwal A, Rawat V, Saxena P, Pandey A, et al. Vitamin D deficiency in rural girls and pregnant women despite abundant sunshine in northern India. *Clin Endocrinol (Oxf)* 2009; 70:680–4. [PubMed] [Google Scholar]
40. Jabbar Z, Aggarwal PK, Chandel N, Kohli HS, Gupta KL, Sakhuja V, et al. High prevalence of vitamin D deficiency in north Indian adults is exacerbated in those with chronic kidney disease. *Nephrology.* 2009; 14:345–9. [PubMed] [Google Scholar]
41. Modi KD, Ahmed MI, Chandwani R, Kumar KVSH. Prevalence of vitamin D deficiency across the spectrum of glucose intolerance. *J Diabetes Metab Disord.* 2015; 14:54. [PMC free article] [PubMed] [Google Scholar]
42. Goswami R, Marwaha RK, Gupta N, Tandon N, Sreenivas V, Tomar N, et al. Prevalence of vitamin D deficiency and its relationship with thyroid autoimmunity in Asian Indians: A community-based survey. *Br J Nutr.* 2009; 102:382–6. [PubMed] [Google Scholar]

43. Ladizesky M, Lu Z, Oliveri B, Roman NS, Diaz S, Holick MF, et al. Solar ultraviolet B radiation and photoproduction of vitamin D3 in central and southern areas of argentina. *J Bone Miner Res.* 2009; 10:545–9. [PubMed] [Google Scholar]
44. Norval M, Wulf HC. Does chronic sunscreen use reduce vitamin D production to insufficient levels? *Br J Dermatol.* 2009; 161:732–6. [PubMed] [Google Scholar]
45. Neale RE, Khan SR, Lucas RM, Waterhouse M, Whiteman DC, Olsen CM. The effect of sunscreen on vitamin D: A review. *Br J Dermatol.* 2019; 181:907–15. [PubMed] [Google Scholar]
46. Jeon DH, Yeom H, Yang J, Song JS, Lee HK, Kim HC. Are serum vitamin D levels associated with dry eye disease?Results from the study group for environmental eye disease. *J Prev Med Pub Health.* 2017; 50:369–76. [PMC free article] [PubMed] [Google Scholar]
47. Lee JH, Kim SJ, Byun YS, Lee J, Park SH, Chung SH. The association of serum vitamin D level with the severity of dry eye parameters in primary Sjögren syndrome. *Cornea.* 2020; 39:702–5. [PubMed] [Google Scholar]
48. Meng YF, Lu J, Xing Q, Tao JJ, Xiao P. Lower serum vitamin D level was associated with risk of dry eye syndrome. *Med Sci Monit.* 2017; 23:2211–6. [PMC free article] [PubMed] [Google Scholar]
49. Liu J, Dong Y, Wang Y. Vitamin D deficiency is associated with dry eye syndrome: A systematic review and meta-analysis. *Acta Ophthalmol (Copenh)* 2020; 98:749–54. [PubMed] [Google Scholar]
50. Baldini C, Delle Sedie A, Luciano N, Pepe P, Ferro F, Talarico R, et al. Vitamin D in "early"primary Sjögren's syndrome: Does it play a role in influencing disease phenotypes?Rheumatol Int. 2014; 34:1159–64. [PubMed] [Google Scholar]
51. Kurtul BE, Özer PA, Aydinli MS. The association of vitamin D deficiency with tear break-up time and Schirmer testing in non-Sjögren dry eye. *Eye.* 2015; 29:1081–4. [PMC free article] [PubMed] [Google Scholar]
52. Shetty R, D'Souza S, Khamar P, Ghosh A, Nuijts RMMA, Sethu S. Biochemical markers and alterations in keratoconus. *Asia-Pac J Ophthalmol (Phila)* 2020; 9:533–40. [PubMed] [Google Scholar]
53. Loh IP, Sherwin T. Is keratoconus an inflammatory disease? The implication of inflammatory pathways. *Ocul Immunol Inflamm.* 2022; 30:246–55. [PubMed] [Google Scholar]
54. D'Souza S, Nair AP, Sahu GR, Vaidya T, Shetty R, Khamar P, et al. Keratoconus patients exhibit a distinct ocular surface immune cell and inflammatory profile. *Sci Rep.* 2021; 11:20891. [PMC free article] [PubMed] [Google Scholar]
55. Shetty R, Deshmukh R, Ghosh A, Sethu S, Jayadev C. Altered tear inflammatory profile in Indian keratoconus patients-The 2015 Col Rangachari Award paper. *Indian J Ophthalmol.* 2017; 65:1105–8. [PMC free article] [PubMed] [Google Scholar]
56. Ionescu IC, Corbu CG, Tanase C, Ionita G, Nicula C, Coviltir V, et al. Overexpression of tear inflammatory cytokines as additional finding in keratoconus patients and their first degree family members. *Mediators Inflamm.* 2018; 2018:1–9. doi:10.1155/2018/4285268. [PMC free article] [PubMed] [Google Scholar]
57. Shetty R, Ghosh A, Lim RR, Subramani M, Mihir K, Reshma AR, et al. Elevated expression of matrix metalloproteinase-9 and inflammatory cytokines in keratoconus patients is inhibited by cyclosporine A. *Invest Ophthalmol Vis Sci.* 2015;56:738–50. [PubMed] [Google Scholar]
58. Balasubramanian SA, Mohan S, Pye DC, Willcox MDP. Proteases, proteolysis and inflammatory molecules in the tears of people with keratoconus. *Acta Ophthalmol (Copenh)* 2012; 90:e303–9. [PubMed] [Google Scholar]

59. Jun AS, Cope L, Speck C, Feng X, Lee S, Meng H, et al. Subnormal cytokine profile in the tear fluid of keratoconus patients. *PLoS One.* 2011; 6:e16437. doi:10.1371/journal.pone.0016437. [PMC free article] [PubMed] [Google Scholar]
60. Fodor M, Vitályos G, Losonczy G, Hassan Z, Pásztor D, Gogolák P, et al. Tear mediators NGF along with IL-13 predict keratoconus progression. *Ocul Immunol Inflamm.* 2021; 29:1090–101. [PubMed] [Google Scholar]
61. Akkaya S, Ulusoy DM. Serum vitamin D levels in patients with keratoconus. *Ocul Immunol Inflamm.* 2020; 28:348–53. [PubMed] [Google Scholar]
62. Aslan MG, Fındık H, Okutucu M, Aydın E, Oruç Y, Arpa M, et al. Serum 25-hydroxy vitamin D, vitamin B12, and folic acid levels in progressive and nonprogressive keratoconus. *Cornea.* 2021; 40:334–41. [PubMed] [Google Scholar]
63. Gupta P, Pathak M, Thakur B, Fogla R, Agarwal A, Ram J. Association of keratoconus with serum levels of 25-hydroxyvitamin D and antioxidant trace elements:A systematic review and meta-analysis. *Indian J Ophthalmol.* 2022; 70:2818–24. [PMC free article] [PubMed] [Google Scholar]
64. Shivakumar S, S R, Ghosh A, Jeyabalan N. Vitamin D enhances the autophagic lysosomal clearance in oxidatively stressed human corneal epithelial cells: A therapeutic intervention for keratoconus. *Invest Ophthalmol Vis Sci.* 2019; 60:2819. [Google Scholar]
65. Knapp AA. Results of vitamin-D-complex treatment of keratoconus: Preliminary? Study. *Am J Ophthalmol.* 1939; 22:289–92. [Google Scholar]
66. Wilson SE, Mohan RR, Mohan RR, Ambrósio R, Hong J, Lee J. The corneal wound healing response. *Prog Retin Eye Res.* 2001; 20:625–37. [PubMed] [Google Scholar]
67. Reins RY, Hanlon SD, Magadi S, McDermott AM. Effects of topically applied vitamin D during corneal wound healing. *PLoS One.* 2016; 11:e0152889. [PMC free article] [PubMed] [Google Scholar]
68. Sel S, Trau S, Paulsen F, Kalinski T, Stangl GI, Nass N. 1,25-dihydroxyvitamin D3 inhibits corneal wound healing in an ex-vivo mouse model. *Graefes Arch Clin Exp Ophthalmol.* 2016; 254:717–24. [PubMed] [Google Scholar]
69. Kundu G, D'Souza S, Lalgudi VG, Arora V, Chhabra A, Deshpande K, et al. Photorefractive keratectomy (PRK) Prediction, Examination, tReatment, Follow-up, Evaluation, Chronic Treatment (PERFECT) protocol-A new algorithmic approach for managing post PRK haze. *Indian J Ophthalmol.* 2020; 68:2950–5. [PMC free article] [PubMed] [Google Scholar]
70. Nutrient Requirements and Recommended Dietary Allowances for Indians. Jamai-Osmania PO, Hyderabad: National Institute of Nutrition, Indian Council of Medical Research; 2009. A Report of the Expert Group of the Indian Council of Medical Research. [Google Scholar]
71. Vogiatzi MG, Jacobson-Dickman E, DeBoer MD. For the Drugs, and Therapeutics Committee of the Pediatric Endocrine Society. Vitamin D supplementation and risk of toxicity in pediatrics: A review of current literature. *J Clin Endocrinol Metab.* 2014; 99:1132–41. [PubMed] [Google Scholar]
72. Vieth R. Vitamin D supplementation, 25-hydroxyvitamin D concentrations, and safety. *Am J Clin Nutr.* 1999; 69:842–56. [PubMed] [Google Scholar]
73. Khadilkar A, Khadilkar V, Chinnappa J, Rathi N, Khadgawat R, Balasubramanian S, et al. Prevention and treatment of vitamin D and calcium deficiency in children and adolescents:Indian Academy of Pediatrics (IAP) guidelines. *Indian Pediatr.* 2017; 54:567–73. [PubMed] [Google Scholar]
74. Balasubramanian S, Dhanalakshmi K, Amperayani S. Vitamin D deficiency in childhood—A review of current guidelines on diagnosis and management. *Indian Pediatr.* 2013; 50:669–75. [PubMed] [Google Scholar]

75. Zabihiyeganeh M, Jahed A, Nojomi M. Treatment of hypovitaminosis D with pharmacologic doses of cholecalciferol, oral *vs* intramuscular;an open labeled RCT. *Clin Endocrinol (Oxf)* 2013;78:210–6. [PubMed] [Google Scholar]
76. Cipriani C, Romagnoli E, Pepe J, Russo S, Carlucci L, Piemonte S, et al. Long-term bioavailability after a single oral or intramuscular administration of 600,000 IU of ergocalciferol or cholecalciferol:Implications for treatment and prophylaxis. *J Clin Endocrinol Metab.* 2013; 98:2709–15. [PubMed] [Google Scholar]
77. Whyte MP, Haddad JG, Walters DD, Stamp TCB. Vitamin D bioavailability: Serum 25-hydroxyvitamin D levels in man after oral, subcutaneous, intramuscular, and intravenous vitamin D administration. *J Clin Endocrinol Metab.* 1979; 48:906–11. [PubMed] [Google Scholar]
78. Munns CF, Shaw N, Kiely M, Specker BL, Thacher TD, Ozono K, et al. Global consensus recommendations on prevention and management of nutritional rickets. *Horm Res Paediatr.* 2016; 85:83–106. [PubMed] [Google Scholar]
79. Einarsdóttir K, Preen DB, Clay TD, Kiely L, Holman CDJ, Cohen LD. Effect of a single 'megadose'intramuscular vitamin D (600,000 IU) injection on vitamin D concentrations and bone mineral density following biliopancreatic diversion surgery. *Obes Surg.* 2010; 20:732–7. [PubMed] [Google Scholar]
80. Leventis P, Kiely PDW. The tolerability and biochemical effects of high-dose bolus vitamin D2 and D3 supplementation in patients with vitamin D insufficiency. *Scand J Rheumatol.* 2009; 38:149–53. [PubMed] [Google Scholar]
81. Diamond TH, Ho KW, Rohl PG, Meerkin M. Annual intramuscular injection of a megadose of cholecalciferol for treatment of vitamin D deficiency: Efficacy and safety data. *Med J Aust.* 2005; 183:10–2. [PubMed] [Google Scholar]
82. Ross AC, Manson JE, Abrams SA, Aloia JF, Brannon PM, Clinton SK, et al. The 2011 report on dietary reference intakes for calcium and vitamin D from the institute of medicine: What clinicians need to know. *J Clin Endocrinol Metab.* 2011; 96:53–8. [PMC free article] [PubMed] [Google Scholar]
83. Markestad T, Hesse V, Siebenhuner M, Jahreis G, Aksnes L, Plenert W, et al. Intermittent high-dose vitamin D prophylaxis during infancy: Effect on vitamin D metabolites, calcium, and phosphorus. *Am J Clin Nutr.* 1987; 46:652–8. [PubMed] [Google Scholar]
84. Cesur Y, Çaksen H, Gündem A, Kirimi E, Odabaş D. Comparison of low and high dose of vitamin D treatment in nutritional vitamin D deficiency rickets. *J Pediatr Endocrinol Metab.* 2003; 16:1105–9. [PubMed] [Google Scholar]